

Prof. univ. dr.

ION ALBU

Catedra de Anatomie
UMF Cluj-Napoca
Membru emerit al
Academiei de Științe
Medicale

Prof. univ. dr.

RADU GEORGIA

Catedra de Anatomie UMF
Cluj-Napoca

ANATOMIE CLINICĂ

Ediția a III-a revizuită și adăugită

ALL

CUPRINS

1. CAPUL	1
1.1. Etajul neural al capului	2
1.1.1. Regiunile parietale	2
• Regiunea fronto-parieto-occipitală	2
• Regiunea temporală	5
• Regiunea bazei craniului	6
1.1.2. Conținutul cavității neurocraniului	8
• Meningele cerebrale	8
• Encefalul	9
• Hipofiza	13
• Topografia cranio-encefalică	13
1.1.3. Organul vestibulo-cochlear	15
1.2. Etajul facial al capului	23
1.2.1. Regiunile superficiale ale feței	23
• Regiunea nazală	23
• Regiunea labială	25
• Regiunea mentonieră	26
• Regiunea palpebrală	27
• Regiunea geniană	30
• Regiunea maseterină	31
• Regiunea parotidiană	32
1.2.2. Regiunile profunde ale feței	34
• Regiunile profunde somatice	34
– Regiunea infratemporală	34
– Regiunea orbitală	35
• Regiunile viscerale	39
– Regiunea cavității nazale	39
– Regiunea cavității bucale	44
– Regiunea vestibulului faringian	49
– Regiunea faringiană	51

2. GÂTUL	55
2.1. Regiunile somatice ale gâtului	56
2.1.1. Regiunea anterioară a gâtului	56
• Regiunea infrahioidiană	56
• Regiunea suprahioidiană	59
2.1.2. Regiunea sternocleidomastoidiană	61
2.1.3. Regiunea laterală a gâtului	64
2.1.4. Regiunea prevertebrală	67
2.2. Regiunile viscerale ale gâtului	68
2.2.1. Regiunea laringiană	68
2.2.2. Regiunea tiroidiană	72
2.2.3. Traheea cervicală	75
2.2.4. Esofagul cervical	76
3. TRUNCHIUL	78
3.1. Regiunea rahidiană	79
3.1.1. Coloana vertebrală	79
• Vertebrele	79
• Articulațiile coloanei vertebrale	81
• Coloana vertebrală în totalitate	82
3.1.2. Conținutul canalului vertebral	83
• Meningele spinale	83
• Măduva spinării	85
• Rădăcinile nervilor spinali	87
3.1.3. Regiunile retrorahidiene	88
• Regiunea cervicală posterioară	88
• Regiunea retrorahidiană toracică	89
• Regiunea retrorahidiană lombară	91
3.2. Toracele	92
3.2.1. Toracele osos	94
3.2.2. Regiunile parietale ale toracelui	96
• Regiunea sternală	96
• Regiunea costală	98
• Regiunea mamară	102
• Regiunea diafragmatică	105
3.2.3. Regiunile viscerale ale toracelui	107
• Regiunile pleuro-pulmonare	107
– Pleurele și topografia toraco-pleurală	108
– Plămâni și topografia toraco-pulmonară	111
– Rădăcina plămânului (pediculul pulmonar)	115
• Mediastinul	116
– Mediastinul superior	117
– Mediastinul inferior	120

	– Mediastinul anterior	120
	– Mediastinul mijlociu	120
	– Mediastinul posterior	126
3.3. Abdomenul		130
3.3.1. Regiunile parietale ale abdomenului		131
• Regiunea sterno-costo-pubiană		133
• Regiunea ombilicală		135
• Regiunea costo-iliacă		136
– Regiunea antero-laterală a peretelui abdominal		136
– Regiunea postero-laterală a peretelui abdominal		138
– Regiunea inghinală		140
– Regiunea lombo-iliacă		143
3.3.2. Cavitatea abdominală și conținutul său. Peritoneul		145
• Viscerele intraperitoneale		150
– Etajul suprmezocolic		150
– Ficatul		150
– Căile biliare extrahepatice		153
– Stomacul și esofagul abdominal		156
– Splina		160
– Duodenul		161
– Pancreasul		163
– Etajul submezocolic		164
– Jejun-ileonul		164
– Cecul și apendicele vermiform		166
– Colonul		167
• Spațiul retroperitoneal și conținutul său		170
– Glandele suprarenale		170
– Rinichii		171
– Ureterele		174
– Ductele deferente (porțiunea abdominală)		175
– Vasele mari și nervii retroperitoneului		175
3.4. Pelvisul		179
3.4.1. Pelvisul osos		180
3.4.2. Articulațiile pelvisului		182
3.4.3. Regiunile parietale ale pelvisului		183
• Regiunea pubiană		184
• Regiunea sacro-coccigiană		185
3.4.4. Cavitatea pelviană și conținutul său		186
• Regiunile viscerale pelviene la bărbat		189
– Rectul		189
– Vezica urinară		191
– Ureterul pelvian		193
– Uretra		193

– Ductele deferente (porțiunea pelviană)	195
– Veziculele seminale	195
– Prostata	195
• Regiunile viscerale pelviene la femeie	197
– Rectul	198
– Vezica urinară	198
– Uretra	198
– Ovarele	199
– Tubele uterine	200
– Uterul	201
– Vagina	205
• Spațiul pelvi-subperitoneal	206
3.4.5. Regiunea perineală și anexele sale	210
• Perineul la bărbat	211
– Perineul propriu-zis	211
– Regiunea anală	211
– Regiunea uro-genitală	214
– Anexele perineului	217
– Regiunea scrotală	217
– Scrotul	217
– Testiculul, epididimul și ductul deferent	218
– Funiculul spermatic	219
– Regiunea peniană	220
– Perineul la femeie	222
– Regiunea anală	223
– Regiunea uro-genitală	223
– Uretra feminină	226
– Porțiunea perineală a vaginei	227

4. MEMBRUL SUPERIOR	228
4.1. Umărul	228
4.1.1. Regiunea deltoidiană	229
4.1.2. Regiunea scapulară	230
4.1.3. Regiunea axilară	232
4.1.4. Scheletul și articulațiile umărului	238
4.2. Brațul	239
4.2.1. Regiunea brahială anterioară	239
4.2.2. Regiunea brahială posterioară	241
4.2.3. Scheletul brațului	242
4.3. Cotul	242
4.3.1. Regiunea cubitală anterioară	242
4.3.2. Regiunea cubitală posterioară	244
4.3.3. Oasele și articulațiile cotului	245

4.4. Antebrațul	246
4.4.1. Regiunea antebrahială anterioară	247
4.4.2. Regiunea antebrahială posterioară	249
4.4.3. Scheletul antebrațului	250
4.5. Gâtul mâinii	251
4.5.1. Regiunea anterioară a gâtului mâinii	251
4.5.2. Regiunea posterioară a gâtului mâinii	252
4.5.3. Scheletul și articulațiile gâtului mâinii	253
4.6. Mâna	254
4.6.1. Regiunea palmară sau palma mâinii	254
4.6.2. Regiunea dorsală a mâinii	258
4.6.3. Degetele mâinii	259
• Regiunea palmară a degetelor	259
• Regiunea dorsală a degetelor	260
4.6.4. Oasele și articulațiile mâinii	260
5. MEMBRUL INFERIOR	262
5.1. Regiunea gluteală	262
5.2. Coapsa	267
5.2.1. Regiunea anterioară a coapsei	267
5.2.2. Regiunea posterioară a coapsei	273
5.2.3. Scheletul coapsei	274
5.3. Genunchiul	274
5.3.1. Regiunea anterioară a genunchiului	274
5.3.2. Regiunea posterioară a genunchiului	275
5.3.3. Scheletul și articulațiile genunchiului	278
5.4. Gamba	280
5.4.1. Regiunea anterioară a gambei	280
5.4.2. Regiunea posterioară a gambei	282
5.4.3. Scheletul gambei	283
5.5. Gâtul piciorului	284
5.5.1. Regiunea anterioară a gâtului piciorului	284
5.5.2. Regiunea posterioară a gâtului piciorului	285
5.5.3. Scheletul și articulațiile gâtului piciorului	287
5.6. Piciorul	288
5.6.1. Regiunea dorsală a piciorului	288
5.6.2. Regiunea plantară	291
5.6.3. Degetele piciorului	294
• Regiunea dorsală a degetelor	294
• Regiunea plantară a degetelor	294
5.6.4. Scheletul și articulațiile piciorului	295

1. CAPUL

(Caput – Regiones capitis)

Capul este segmentul cel mai înalt al corpului uman. El se sprijină prin intermediul gâtului pe trunchi.

Are o importanță cu totul deosebită, datorită formațiunilor și organelor pe care le conține. Acestea sunt dispuse în 4 etaje: cel inferior este etajul digestiv-gustativ; urmează cel respirator-olfactiv (ambele aceste etaje sunt strâns legate și de vorbire); etajul organelor de simț (stato-acustic și vizual); etajul superior, neural, care conține encefalul.

Limita dintre cap și gât urmează marginea inferioară a corpului mandibulei și se continuă prin orizontala convențională dusă până la marginea anterioară a mușchiului sternocleidomastoidian; urcă apoi de-a lungul acestei margini, trece prin baza procesului mastoidian și urmează linia nuchală superioară, terminându-se la protuberanța occipitală externă.

Forma capului omului este mult diferită de cea a celorlalte mamifere, ca rezultat al procesului de umanizare. Esența acestui proces a constat în dezvoltarea amplă și rotunjirea neurocraniului, precum și așezarea sa deasupra viscerocraniului. Umanizarea capului a fost condiționată de: dezvoltarea puternică a encefalului; involuția aparatului dento-maxilar cu înlocuirea botului de la animale de către „fața” omului; concentrarea principalelor organe de simț la limita dintre etajul neural și cel visceral; factori mecanici ca: gravitația, acțiunea mușchilor cefei și a celor masticatori, acțiunea durei mater; factori biologici de adaptare la mediu ca: ortostatismul, locomoția mai lentă, ș.a.

Raportul dintre înălțimea capului față de cea a întregului corp se modifică în cursul dezvoltării ontogenetice: în luna a 3-a a vieții intrauterine raportul este de 1/2; în luna a 5-a de viață intrauterină este de 1/3; la nou-născut de 1/4, în timp ce la adult ajunge doar la 1/8.

Scheletul capului (craniul) este complex. El este alcătuit din neurocraniu – ce adăpostește encefalul – și viscerocraniu – ce adăpostește organele de simț și segmentele inițiale ale aparatului gastro-pulmonar.

Oasele care îl alcătuiesc se articulează între ele prin *suturi*, cu o singură excepție, articulația temporomandibulară, care este de tip sinovial. *Neurocraniul* are forma unui ovoid cu axul mare antero-posterior și cu extremitatea mai voluminoasă orientată posterior. La rândul său, el este format din două regiuni, calvaria sau bolta craniului și baza craniului. Ambele prezintă o față exocraniană și una endocraniană. *Viscerocraniul* are forma unei prisme cu 5 fețe, prin cea superioară fixându-se pe exobaza craniului.

Din punct de vedere **topografic**, capul se subdivide în **etajul neural** și **etajul facial**. **Delimitarea** lor o face linia care, pornind de la glabelă, urmează marginea supraorbitară a frontalului, arcada zigomatică, trece pe sub porul acustic extern și ajunge la marginea anterioară a mușchiului sternocleidomastoidian.

1.1. ETAJUL NEURAL AL CAPULUI

Este situat în partea superioară și posterioară a capului, fiind constituit din cutia osoasă a neurocraniului acoperită de o serie de planuri moi. Ea adăpostește encefalul învelit în meninge. Topografic, deci, oferă de studiat câteva regiuni parietale, un conținut, precum și aparatul stato-acustic, dispus aproape în întregime în grosimea bazei craniului.

1.1.1. REGIUNILE PARIETALE

Regiunile parietale ale etajului neural sunt: regiunea fronto-parieto-occipitală, regiunea temporală și regiunea bazei craniului (fig. 1 și fig. 2).

1.1.1.1. Regiunea fronto-parieto-occipitală

(*Regio frontalis, Regio parietalis, Regio occipitalis*)

Este o regiune mediană ce corespunde celei mai mari părți a calvariei. În unele manuale, ea este subdivizată în alte trei regiuni: frontală, parietală și occipitală, fiecare dintre ele corespunzând porțiunii solzoase a osului respectiv. Acestea au însă o stratigrafie identică, motiv pentru care le studiem împreună. În sfârșit, unii autori descriu separat regiunile sprâncenoase, pe care noi le înglobăm în partea anterioară a regiunii noastre. Ele ar corespunde sprâncenelor. Rațiunea pentru care ele sunt descrise separat este dată de prezența în grosimea planului osos a sinusurilor frontale. Topografic, acestea ar face parte din regiune, dar din motive clinice ele vor fi tratate o dată cu celelalte sinusuri paranazale.

Limite: *anterior* – glabela și marginile supra-orbitare ale frontalului, care o separă de etajul facial al capului; *posterior* – protuberanța occipitală externă și liniile nuchale superioare, care o separă de regiunea nuchală; *lateral* (la dreapta și la stânga) – liniile temporale superioare, care o delimitează de regiunile temporale,

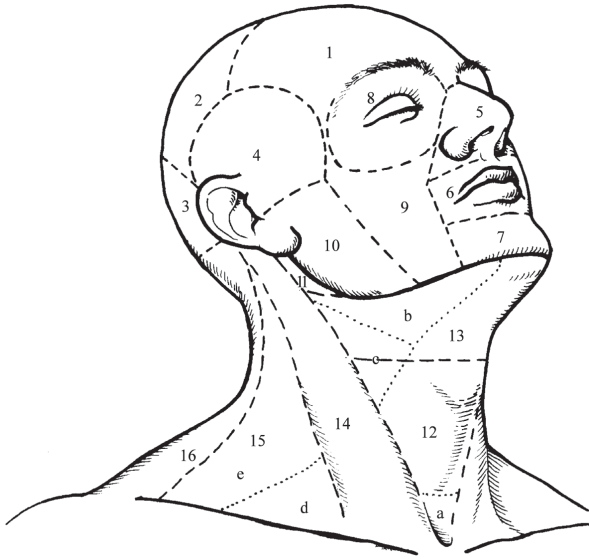


Fig. 1. Regiunile topografice ale capului și gâtului (văzute antero-lateral).

1. Reg. frontală. - 2. Reg. parietală. - 3. Reg. occipitală - (1, 2, 3) Reg. fronto-parieto-occipitală). - 4. Reg. temporală. - 5. Reg. nazală. - 6. Reg. labială. - 7. Reg. mentonieră. - 8. Reg. palpebrală. - 9. Reg. geniană. - 10. Reg. masețerină. - 11. Reg. parotidiană. - 12. Reg. infrahioidiană. - 13. Reg. suprahioidiană. - 14. Reg. sternocleidomastoidiană. - 15. Reg. laterală a gâtului. - 16. Reg. cefei. - *a.* Fosa suprasternală. - *b.* Triunghiul submandibular. - *c.* Triunghiul carotidian. - *d.* Triunghiul omoclavicular. - *e.* Triunghiul omotrapezian.

apoi baza procesului mastoidian care o separă de regiunea sternocleidomastoidiană.

Regiunea fronto-parieto-occipitală este boltită, formă dată de convexitatea calvariei.

STRATIGRAFIE:

a) Pielea este relativ groasă, glabră (lipsită de păr) la nivelul frunții și păroasă în rest. Calviția, mai frecventă la bărbați, face ca pielea glabră să se extindă pe o suprafață mai mare sau să cuprindă chiar pielea întregii regiuni. Părul poate avea culori diferite și consistență variabilă, imprimată de factori individuali, de sex, vârstă sau rasă.

Pielea frunții prezintă șanțuri verticale, mai ales în porțiunea glabulară, sau transversale, cu importanță pentru mimică; ele devin mai profunde și permanente la bătrâni. Regiunea este sediul unor afecțiuni specifice pielii păroase a capului (eczeme, pediculoză, micozele pielii păroase a capului).

b) Planul subcutanat conține foarte puțină grăsime, are în schimb multe fibre conjunctive ce unesc strâns pielea cu aponevroza epicraniană.

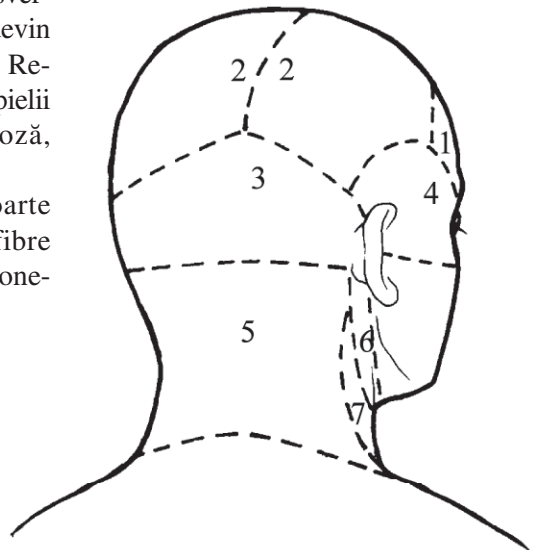


Fig. 2. Regiunile topografice ale capului și gâtului (văzute postero-lateral).

1. Reg. frontală. - 2. Regiunile parietale. - 3. Reg. occipitală - (1, 2, 3 - Reg. fronto-parieto-occipitală). - 4. Reg. temporală. - 5. Reg. cefei. - 6. Reg. sternocleidomastoidiană. - 7. Reg. laterală a gâtului.

c) Planul musculo-aponevrotic – este format de *aponevroza epicraniană* (*galea aponevrotica*) cu mușchii ce se inseră pe ea, *occipitofrontali* și *temporoparietali*. Aceste elemente alcătuiesc un fel de „coif” ce acoperă calvaria.

Cele trei planuri enumerate constituie **scalpul**. El conține numeroase elemente vasculo-nervoase superficiale, situate în special în planul subcutanat. Din această cauză plăgile regiunii sunt foarte hemoragice.

Arterele sunt: *supratrohleara* și *supraorbitara*, ramuri din artera oftalmică, destinate porțiunii frontale a regiunii; *ramurile frontală* și *temporală* ale arterei temporale superficiale, pentru porțiunea parietală; *ramurile occipitală* și *auriculară posterioară* (din carotida externă), pentru porțiunea occipitală a regiunii. Toate aceste artere se anastomozează atât între ele, precum și cu cele din partea opusă.

Venele însoțesc arterele; ele formează o rețea bogată, drenată fie de către venele diploice și emisare în direcția sinusurilor durei mater, fie spre venele extracraniene.

Limfaticile anterioare coboară spre nodurile submandibulare; cele posterioare spre nodurile occipitale; cele mijlocii se îndreaptă spre nodurile mastoidiene și parțial, spre cele parotidiene.

Nervii senzitivi sunt: *supratrohlearul* și *supraorbitarul* (din oftalmic) pentru porțiunea frontală; *auriculotemporalul*, ramuri din plexul cervical și ramuri posterioare din *nervii spinali cervicali al doilea* (C_2) și *al treilea* (C_3) pentru porțiunea parietală și occipitală ale regiunii. Mușchii sunt inervați din *facial*.

Scalpul poate fi smuls accidental, dezlipindu-se de pe planul subaponevrotic ce rămâne nedetașat; acest accident se definește prin „scalpare”, mai frecvent în condiții industriale, la persoanele cu părul lung, neprotejat.

d) Planul subaponevrotic – este constituit dintr-un țesut celular lax, care asigură o mare mobilitate a planurilor supraiacente pe planul osteo-periostal. La noul născut pot apărea la acest nivel bosele sero-sangvinolente, determinate de compresiunile exercitate în timpul trecerii capului fetal prin filiera pelvi-genitală; uneori pot fi foarte întinse nerespectând limitele oaselor calvariei.

e) Planul periostal (pericraniul) – este slab aderent la oasele calvariei; în schimb, aderă puternic de țesutul fibros al suturilor dintre acestea, ca și la membranele fontanelare ale copilului. Din acest motiv, cefalhematomul (colecția sangvină subperiostală) este limitat de conturul suturilor, localizându-se la nivelul câte unui singur os al calvariei.

f) Planul osos – este reprezentat de calvarie cu suturile sale. Între cele două oase parietale întâlnim *sutura sagitală*; ea se termină anterior, perpendicular pe *sutura coronară*, iar posterior pe cea *lambdoidă*; uneori, cele două jumătăți ale solzului frontal sunt separate prin *sutura frontală* (metopică), prezentă constant la făt și la nou-născut. La nou-născut, la întretărirea suturilor se întâlnesc fontanelele. *Fontanela anterioară* (mare) este situată între cele două piese frontale și oasele parietale; se osifică la sfârșitul anului al doilea al vieții. Ea răspunde în profunzime sinusului sagital superior al durei mater, în care, la sugar, se pot face puncții venoase. *Fontanela posterioară* (mică) dispusă între cele două parietale și occipital; se osifică la sfârșitul primului an de viață. La nivelul ei se face controlul palpator pentru diagnosticul precoce al rahitismului.

Suprafața exocraniană prezintă în partea anterioară *arcadele supraciliare*, iar în partea posterioară *liniile nuchale supreme*. Pe suprafața endocraniană întâlnim pe linia mediană: *gaura oarbă*, *creasta frontalului* și *șanțul sinusului sagital superior*; pe părțile laterale: *fosele granulare*, *șanțuri arteriale*, *impresiuni digitiforme*, *eminențe mamilare* și cele două *fose cerebrale* ale solzului occipital. Cele două tăblii compacte și diploia oaselor sunt străbătute de *vene diploice* și cele *emisare*, care leagă sinusurile durei mater cu venele extracraniene. Prezența acestora favorizează propagarea infecțiilor exocraniene spre endocraniu, cu apariția meningo-encefalitelor, a tromboflebitelor sinusurilor durei mater ș.a. Calvaria poate fi lezată în cazul traumatismelor craniene, la nivelul ei putând apărea fracturi. Tabla internă fracturată poate da eschile ascuțite, care lezează deseori dura mater și substanța nervoasă. Sunt cunoscute cazuri de contuzii însoțite doar de fisura tablei interne (fisură în „lemn verde”).

g) Ultimul plan al regiunii este reprezentat de **dura mater craniană**. Aceasta aderă puternic la nivelul suturilor. În rest este destul de ușor decolabilă, ceea ce favorizează formarea hematoamelor extradurale în caz de leziuni traumatice ale unor ramuri ale arterelor meningeale, în special ale arterei meninge mijlocii (ram al arterei maxilare). Aceste ramuri sunt conținute într-o dedublare a durei mater. Pe linia mediană, dura mater este parcursă de *sinusul longitudinal superior*, care la nivelul protuberanței occipitale interne se deschide în *confluentul sinusurilor*.

Pe lângă cele arătate mai sus, regiunea fronto-parieto-occipitală este – destul de frecvent – sediul unor plăgi foarte hemoragice ale părților moi. Trepanațiile în această regiune servesc drept cale de acces asupra conținutului cavității craniene.

1.1.1.2. Regiunea temporală (*Regio temporalis*)

Este o regiune bilaterală, simetrică, situată pe părțile laterale ale bolții craniene.

Aici se poate lua pulsul arterei temporale superficiale; la arteriosclerotici, artera poate fi proeminentă, sinuoasă și rigidă (semnul arterioscleroticilor).

Limite. Inferior – arcada zigomatică; în rest regiunea este delimitată de linia temporală superioară, orientată cu concavitatea în jos.

STRATIGRAFIC regiunea prezintă:

a) Planul cutanat. Pielea este subțire și mobilă, parțial glabră, parțial păroasă.

b) Planul subcutanat – este alcătuit din țesut conjunctiv lax, în care sunt cuprinși: unii mușchi pielosi (*temporoparietali*, *auriculari anterior* și *superior*); *artera temporală superficială* cu ramurile sale terminale (*frontală* și *parietală*); *vene* lor comitante, tributare venei retromandibulare; ramuri ale *nervului auriculotemporal*; *vase limfatice* care se îndreaptă spre nodurile parotidiene și mastoidiene.

c) Planul aponevrotic – este reprezentat de porțiunea laterală a aponevrozei epicraniene.

d) Planul fascial – este alcătuit din *fascia temporală*. Aceasta se inseră la limitele regiunii. În partea inferioară se dedublează în două lame, una superficială și alta profundă, între care se interpune o masă adipoasă. La indivizii denutriți, această grăsime se resoarbe și regiunea se deprimă, dând aspectul „scheletic” al capului.

e) Planul muscular este alcătuit din *mușchiul temporal*, inserat în fosa temporală. Mușchiul este conținut într-o lojă osteo-fibroasă (temporală), delimitată între planul osos și fascia temporală. Loja comunică în jos cu regiunea infratemporală. Ea conține, pe lângă mușchiul omonim, și cele *trei mănunchiuri vasculo-nervoase temporale profunde*: arterele temporală profundă anterioară și temporală profundă posterioară sunt ramuri ale maxilarei, iar temporală medie ramură a temporalei superficiale, apoi *vene comitante*, tributare plexului pterigoidian și venei retromandibulare; *limfaticile* profunde însoțesc venele și sunt drenate de nodurile parotidiene superficiale; *nervii* sunt ramuri ale mandibularului.

f) Planul periostal – are aceleași caracteristici ca în regiunea precedentă.

g) Planul osos – este reprezentat de porțiunea laterală a calvariei, care alcătuiește *fosa temporală*. Aici întâlnim porțiunea laterală a suturii coronare, precum și suturile *sfero-frontală*, *scuamoasă* și *sfero-scuamoasă*. Suprafața endocraniană prezintă detalii asemănătoare cu cele ale regiunii precedente: șanțuri vasculare, eminente mamilare și impresiuni digitiforme. La nou-născut, în regiune întâlnim cele două fontanele perechi: *fontanela sferoidală (pterică)* la întâlnirea sferoidului, frontalului, temporalului și parietalului; *fontanela mastoidiană (asterică)* la unirea occipitalului, parietalului și mastoidei. Ambele se osifică la scurt timp după naștere.

h) Dura mater craniană – ultimul plan al regiunii, este foarte ușor decolabilă în această regiune (zona decolabilă a lui Gérard Marchant), favorizând apariția marilor hematoame extradurale temporale. În grosimea durei mater urcă *artera meningee mijlocie* (care intră prin gaura spinoasă) cu cele trei ramuri ale sale – anterioară, mijlocie și posterioară.

Și prin regiunea temporală se practică trepanații pentru abordarea conținutului neurocraniului.

1.1.1.3. Regiunea bazei craniului

Este o regiune profundă ce alcătuiește peretele inferior al neurocraniului.

Fiind o regiune profundă, separația ei față de celelalte regiuni parietale ale etajului neural, este făcută printr-un plan convențional, oblic dinainte înapoi și de sus în jos. Planul trece exocranian – prin glabelă și prin protuberanța occipitală externă, iar endocranian – prin linia de unire a solzului cu porțiunea orbitară ale frontalului și prin protuberanța occipitală internă.

STRATIGRAFIC, de jos în sus deosebim:

a) Exobaza craniului – este foarte complexă, acoperită de periost și divizată în trei zone, anterioară, mijlocie și posterioară, cu ajutorul a două linii convenționale: prima unește tuberculii articulari ai temporalelor, iar a doua, vârful celor două procese mastoidiene.